

口腔, 上顎洞の扁平上皮癌に対する内頸静脈,  
副神経を保存した頸部郭清術の治療成績

領家 和男・足本 敦・谷尾 和彦・福本 潤二  
八尾 正己・濱田 駿

**Evaluation of neck dissection with preservation of the internal  
jugular vein and accessory nerve in patients with squamous  
cell carcinoma of the oral cavity or maxillary sinus**

Kazuo RYOKE • Atsushi ASHIMOTO • Kazuhiko TANIO  
Junji FUKUMOTO • Masami YAO • Takeshi HAMADA

**J.J.O.M.S. 40(7) : 729—734 1994**

「日本口腔外科学会雑誌」第40巻 第7号 (平成6年) 別刷

**Jpn. J. Oral Maxillofac. Surg. Vol. 40 No. 7 1994**

## 口腔, 上顎洞の扁平上皮癌に対する内頸静脈, 副神経を保存した頸部郭清術の治療成績

領家 和男・足本 敦・谷尾 和彦・福本 潤二  
八尾 正己・濱田 驍

### Evaluation of neck dissection with preservation of the internal jugular vein and accessory nerve in patients with squamous cell carcinoma of the oral cavity or maxillary sinus

Kazuo RYOKE・Atsushi ASHIMOTO・Kazuhiko TANIO  
Junji FUKUMOTO・Masami YAO・Takeshi HAMADA

**Abstract** : Neck dissection in which the sternocleidomastoid muscle was excised and the internal jugular vein and accessory nerve were preserved was performed in 73 patients with squamous cell carcinomas of the oral cavity or maxillary sinus. The dissection was done prophylactically in 54 patients and therapeutically in 19 patients.

Histopathological findings of the neck lymph nodes revealed that the numbers of pN (+), false negative and false positive cases were 22 (30.1%), 12 (22.2%) and 9 (47.4%), respectively. In only one case (1.4%) both recurrence in the ipsilateral neck nodes and late metastasis of the contralateral neck nodes were observed. Only late metastasis of the contralateral neck nodes was noted in three cases. The results obtained by this type of neck dissection were superior to those previously reported for radical neck dissection (RND) suggesting that this operative technique is very useful in patients without infiltration of metastatic vein as well as in patients with no neck node involvement. The technique described was here considered to be significant in that there is no interference of blood brain flow because the internal jugular vein is preserved.

**Key words** : oral cancer (口腔癌), functional neck dissection (機能的頸部郭清術), therapeutic neck dissection (治療的頸部郭清術), prophylactic neck dissection (予防的頸部郭清術), postoperative evaluation (術後成績)

#### 緒 言

口腔領域の癌治療において、所属リンパ節転移の制御は原発部位の制御とともに予後を左右する因子としてきわめて重要である。このリンパ節転移の制御法としての頸部郭清術については、Byers<sup>1)</sup>は radical neck dissection (RND) 以外の郭清法を一括して modified

neck dissection (MND) と呼び、functional neck dissection (FND) もこの MND の範疇に入れている。FND という言葉は筋、神経等の保存を目的とした手術法として用いられているが、その郭清範囲は報告者により異なり<sup>2-4)</sup>、定まったものはない。

今回われわれは、胸鎖乳突筋は切除し（肩甲舌骨筋も切除）、内頸静脈と副神経（胸鎖乳突筋枝は除く）は保存した郭清術を行った口腔、上顎洞の扁平上皮癌患者の治療成績を報告する。

#### 対象と方法

対象は 1975 年 4 月から 1989 年 3 月の 15 年間に当科を受診した口腔あるいは上顎洞の扁平上皮癌の 1 次

鳥取大学医学部歯科口腔外科学教室

(主任：濱田 驍教授)

Department of Oral and Maxillofacial Surgery,

Faculty of Medicine, Tottori University (Chief :

Prof. Takeshi Hamada)

受付日：平成 5 年 1 月 20 日

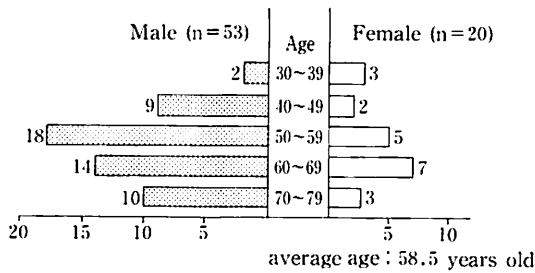


Fig Distribution of 73 patients by age and sex

症例であり、頸部郭清術を行った 87 例のうち、原発巣の制御ができなかった症例や術後の経過観察ができなかった 14 例を除いた 73 例である。

これら 73 例のうち、生存症例における経過観察期間は最も短いもので 2 年 9 か月、最も長いもので 17 年であり、3 年以上 5 年未満は 12 例であった。

性別は男性 53 例、女性 20 例で、年齢分布は男性は 50 代が 18 例、60 代が 14 例、70 代が 10 例の順で、女性では 60 代 7 例、50 代 5 例の順であった。全体の平均年齢は 58.5 歳であった (Fig)。

原発部位は舌 33 例、口底 16 例、歯肉 (下顎 14 例、上顎 2 例) 16 例、頬粘膜 4 例、上顎洞 3 例、硬口蓋 1 例であった。UICC の TNM 分類 (1987 年) に従って分類すると、T1 は 5 例、T2 は 40 例、T3 は 12 例、T4 は 16 例で T2 が最も多く、N0 は 54 例、N1 は 15 例、N2 は 4 例で遠隔転移症例はなかった。T1 では 5 例すべて N0、T2 では 40 例中 6 例 (15%)、T3 では 12 例中 4 例 (33.3%)、T4 では 16 例中 9 例 (56.3%) が N (+) であった (Table 1)。N (+) 19 例の部位別内訳は Level I のみが 9 例、Level II のみが 6 例、Level I と Level II の両部位にわたっていたものが 4 例であった。

頸部郭清の術式に関し、胸鎖乳突筋の処理は RND の時と同様に下方は、胸鎖乳突筋の胸骨頭および鎖骨頭をそれぞれ胸骨柄と鎖骨の上縁より約 1 cm のところで切断し、上方は乳様突起付近で切断した。副神経の胸鎖乳突筋枝は切断し、僧帽筋へ分布する外枝は保存した。さらに内頸静脈も保存した。

73 例の郭清のうちわけは、1 側のみが 70 例、両側が 3 例で計 76 側であった。1 側のみ郭清を行った 70 例のうち 53 例は予防的、残り 17 例は治療的郭清であった。両側郭清例の 3 例のうち 1 例は予防的に、2 例は治療的に行った。T 分類と郭清法については、治療的に行った 19 例はいずれも T2 以上の症例で、両側を郭清した症例は T4 であった。N 分類に関しては、1 側に治療的に行った 17 例中 15 例は N1、2 例は N2 で、両側に治療的に行った 2 例はともに N2 症例であった (Table 2)。

結 果

頸部リンパ節の臨床分類 (N) と病理学的分類 (pN) との関係については、N0 は 54 例、N (+) は 19 例、pN0 は 51 例、pN (+) は 22 例で false negative は 12 例 (22.2%)、false positive は 9 例 (47.4%) であった (Table 3)。

TN 分類と病理学的リンパ節転移頻度に関しては、T1 では 5 例全例が N0 で、しかも pN (+) はみられなかった。T2 では N0 の 34 例中 5 例が、N1 の 6 例中も 5 例が pN (+) で、T3 では N0 の 8 例中 4 例が、N1 の 4 例中 1 例が pN (+) で、T4 では N0 の 7 例中 3 例が、N1 の 5 例中 2 例が、N2 の 4 例中 2 例が pN (+) であった、すなわち pN (+) の頻度は T1 では 0%、T2 では 25.0%、T3 では 41.7%、T4 では 43.8% であった。また N0 では 22.2%、N1 では

Table 1 Primary site and TN classification\*

site	T1			T2			T3			T4			Total			
	N0	N1	N2	N0	N1	N2	N0	N1	N2	N0	N1	N2				
Tongue	4			15	4		4	1		3	1	1	26	6	1	33
Floor of mouth	1			10				1		2		2	13	1	2	16
Gingiva																16
lower jaw				6	1		2			1	3	1	9	4	1	(14)
upper jaw				1				1					1	1		( 2)
Buccal mucosa				2	1					1			3	1		4
Maxillary sinus							2	1					2	1		3
Hard palate										1				1		1
Total	5			34	6		8	4		7	5	4	54	15	4	73
		5			40			12			16			73		

\* TNM classification by UICC (1987)

**Table 2** Treatment modality of neck dissection of 73 patients

		Unilateral neck dissection		Bilateral neck dissection		Total (n=73)
		Elective (n=53)	Therapeutic (n=17)	Elective (n=1)	Therapeutic (n=2)	
T	1	5				5
	2	33	6	1		40
	3	8	4			12
	4	7	7		2	16
N	0	53		1		54
	1		15			15
	2		2		2	4
Stage	I	5				5
	II	33		1		34
	III	8	10			18
	IV	7	7		2	16

**Table 3** Clinical versus pathologic assessment of nodes

	pNO	pN (+)	Total
NO	42(77.8)	12(22.2)	54(73.9)
N (+)	9(47.4)	10(52.6)	19(26.0)
	51(69.8)	22(30.1)	73(100)

( ) : %

**Table 4** Incidence of neck metastasis (pN+) by TN classification

	T1	T2	T3	T4	Total
N0	0/5	5/34	4/8	3/7	12/54(22.2)
N1		5/6	1/4	2/5	8/15(53.3)
N2				2/4	2/4 (50.0)
Total	0/5	10/40(25.0)	5/12(41.7)	7/16(43.8)	22/73(30.1)

( ) : %

**Table 5** Summary of patients with neck recurrence and/or contralateral neck metastasis

Case NO	Age	Sex	Primary site	T	N	Stage	Type of invasion <sup>1)</sup>	pN	Level of involved node <sup>2)</sup>	Interval <sup>3)</sup>	Level of recurrent and/or metastatic node	Survival status
1	65	F	upper jaw gingiva	3	1	III	4C	(+)	II	6M	II (ipsi) II (contra)	died(10M) <sup>4)</sup>
2	64	M	tongue	4	0	IV	4D	(-)	(-)	8M	II (contra)	alive(4Y4M)
3	67	M	floor of mouth	4	2a	IV	4D	(+)	I	3M	I (contra)	died(2Y8M) <sup>5)</sup>
4	70	M	hard palate	4	1	IV	4D	(+)	II	1Y5M	II (contra)	alive(2Y9M)

1) Yamamoto and Kohama classification (1982)

2) Level of lymphnode by UICC (1978)

3) Interval between first operation with neck dissection and recurrence and/or metastasis of neck node

4) died of cancer 5) died of other disease

53.3%, N2 では 50.0%が pN (+) であった (Table 4).

73 例中 1 例に患側頸部の再発および反対側の頸部に後発転移をきたした。また 3 例に反対側の頸部に後発転移をきたしたが、このうち 1 例の患側頸部リンパ節は pN0 であった (Table 5)。以下この 4 例について概要を述べる。

#### 症例 1

65 歳の女性の上顎歯肉癌 (T3N1) で、山本・小浜分類による浸潤型は 4C で転移リンパ節を Level II に認めた。術前の化学療法 (Peplomycin 90 mg, Fluorouracil 3750 mg) ならびに放射線療法 ( $^{60}\text{Co}$  30 Gy) 後、上顎の部分切除術および患側の頸部郭清術を施行した。手術 6 か月後、ほとんど時期を同じくし患側頸部の再発および反対側頸部 (Level II) に後発転移をきたした。患側頸部および反対側の頸部郭清術を施行するも患側頸部の制御不良にて 10 か月後に死亡した。

#### 症例 2

64 歳の男性の舌癌 (T4N0) で、浸潤型は 4D であった。術前の化学療法 (Peplomycin 90 mg) および放射線療法 ( $^{60}\text{Co}$  30 Gy) 後、患側の口底を含む舌の 3/5 切除ならびに患側頸部郭清術、大胸筋皮弁による口底・舌の再建術を施行した。患側頸部リンパ節は pN0 にもかかわらず、8 か月後に反対側頸部の Level II に転移をきたした。そのため反対側の頸部郭清術を行い、4 年 4 か月経過した現在、再発もなく健在である。

#### 症例 3

67 歳の男性の口底癌 (T4N2a) で、浸潤型は 4D で術前の化学療法 (Peplomycin 90 mg, Tegaful 16.2 g) および放射線療法 ( $^{60}\text{Co}$  30 Gy) 後、舌の一部を含む口底切除ならびに患側頸部郭清術、DP 皮弁による口底の再建術を施行した。pN (+) は Level I に存在した。手術 3 か月後に反対側の Level I に転移を認め、反対側の頸部郭清術を施行し、その後再発もなく経過良好であったが 2 年 8 か月後に肺炎にて死亡した。

#### 症例 4

70 歳の男性の硬口蓋癌 (T4N1) で、浸潤型は 4D で術前の化学療法 (Tegaful 8 g) および放射線療法 ( $^{60}\text{Co}$  30 Gy) 後、上顎の半側切除術および患側の頸部郭清術を施行した。pN (+) は Level II に存在した。手術 1 年 5 か月後に反対側の Level II に転移を認め、反対側の頸部郭清術を行い 2 年 9 か月後の現在再発もなく経過良好である。

両側の同時頸部郭清術を行った症例は 3 例で、反対側への後発転移のため異時性に両側頸部郭清術を行った症例は前述の 4 例であったが、いずれの症例においても内頸静脈は保存されており、脳血流量の還流障害による脳神経障害はみられなかった。

## 考 察

頸部郭清術について Byers (1985)<sup>1)</sup> は、radical neck dissection (RND) 以外の郭清法に関してはすべて modified neck dissection (MND) と呼び、functional neck dissection (FND) もその範疇に入れている。もともとの FND は 1966 年 Bocca<sup>5)</sup> により脊髄神経、運動神経根または上腕神経叢、胸鎖乳突筋、内頸静脈、顔面静脈などの血管、神経、筋肉系に著明な損傷をきたさない郭清術として初めて紹介されたものである。そこでは functional という言葉は conservative という言葉と同義的に用いられている。しかし現在ではこの定義も少しずつ変わりつつあるように思われる。野間 (1989)<sup>3)</sup> は胸鎖乳突筋、内頸静脈、副神経を保存したものを、清水<sup>4)</sup> はその 3 者のうち 1 つでも保存する場合も機能的頸部郭清術と呼ばれるようになってきていると述べているが、Bocca<sup>5)</sup> 同様に保存的頸部郭清術と同義的に扱っている。一方橋川 (1990)<sup>2)</sup> は内頸静脈を保存したものを保存的、筋、神経を保存したものを機能的と区別して呼んでおり、機能的頸部郭清術の郭清範囲については必ずしも一致した見解がないのが現状である。われわれは、予防的頸部郭清術あるいは内頸静脈に腫瘍の浸潤のない症例に対する治療的頸部郭清術として、胸鎖乳突筋は切除し内頸静脈、副神経を保存した郭清術を行ってきた。胸鎖乳突筋の切除は同筋内のリンパ節の潜伏や、もし頸部再発をきたした場合でも胸鎖乳突筋により発見が遅れる危険性を考慮したものである。

なお、対象の T 分類に関し、T1 症例が少なかったのは、来院総数に対する T1 症例の割合が少なかったことに加え、当科では組織学的悪性度、発生部位、術後の外来での経過観察の難易などの考慮はするものの、原則として T1 症例には予防的郭清は行わず、原発巣の手術のみを行うこととしているためである。また T2 症例は比較的多くみられたが、これは T1 症例とは逆に来院総数に対する T2 症例が多かったことによるものである。

われわれの治療成績は、73 例のうち Stage III の 1 例 (1.4%) にのみ患側の頸部再発と反対側の後発転移を認めた。一方、Calearo ら<sup>6)</sup> は Bocca<sup>5)</sup> の紹介した FND を喉頭、口腔、咽頭などの癌患者 265 人の 476 例に行い、検索しえた 258 人中 9 例 (3.49%) に局所再発を認めている。この Calearo ら<sup>6)</sup> の症例は予防的郭清が 70% 近くを占め、反対側への頸部転移症例が約 6% 含まれているのに対し、われわれの症例では予防的郭清が 74% で反対側への頸部転移は含まれておらず、しかも Calearo ら<sup>6)</sup> の報告は対象が耳鼻科領域のため症例内容が多少異なり単純比較は困難とは思われ

るが、われわれの報告した頸部再発率は Calero ら<sup>6)</sup>の報告の1/2以下であった。また内頸静脈の保存に関しては、大山<sup>7)</sup>は保存群と非保存群との間に、郭清内再発や対側再発の頻度に差はなく、静脈の保存が再発転移を倍加させるとはいえないとの報告をしている。われわれの行っているこの頸部郭清術は少なくとも胸鎖乳突筋を保存する FND よりも頸部再発は多くなく、しかも RND と比べても遜色のない結果が得られていることから RND とほぼ同等の郭清ができていると考えられた。

73例中 Stage IV の3例に反対側の頸部に後発転移をきたしたが、これは患側に行った頸部郭清術の手術手技自体の問題ではなく、対側の郭清を行っていたら未然にこの転移は避けえたものと考えられ、両側同時頸部郭清の適応症例の基準をいかにすればよいかという問題だと考えている。幸いにも今回報告したこれら3例はいずれも転移発見後早期に頸部郭清術を行い制御可能であったが、このような反対側の頸部後発転移の症例では転移の発見が遅れ、郭清時、内頸静脈を犠牲にせざるをえない場合があり、患側の内頸静脈が保存されていることが脳血流における静脈還流の確保に非常に有利となる。脳血流の還流障害としては脳圧亢進、意識障害、運動神経麻痺をはじめとするさまざまな脳神経障害が挙げられている<sup>8,9)</sup>。Jürgen (1977)ら<sup>10)</sup>は、片側の内頸静脈の結紮による頭蓋内合併症について、彼らの症例を含め22例を報告しているが、そのうち8例(34%)は脳血栓や脳出血あるいは脳血管系の解剖学的異常により死にいたっていた。彼らは脳血栓や脳出血に関しては、その予防を講ずることは難しいが、脳血管系の解剖学的異常による合併症を予防する方法として術前に頸静脈孔、横静脈洞、S状静脈洞などのX線的解剖学的評価をすすめている。このように1側の内頸静脈の結紮においてできさ致命的となることもあり、すでに1側の内頸静脈を含めた頸部郭清術が行われ、その手術側の静脈路の再生が不十分な場合に反対側の頸部郭清術を行わざるをえない場合や、両側頸部郭清術を同時に行わざるをえない場合においても、内頸静脈を保存することは同様に意義をもつ。そのため腫瘍が内頸静脈に浸潤していない場合には可能な限り内頸静脈は保存すべきと考える。少なくとも一側の内頸静脈の保存の必要性<sup>11)</sup>から移植による内頸静脈の血流再建術の報告<sup>12)</sup>もある。

またわれわれの症例では、リンパ節転移に関し false negative は22.2%であったのに対し、Martis (1979)<sup>12)</sup>は38%、Teichgraeber (1984)<sup>13)</sup>の37%などがあり、頸部リンパ節の術前の臨床評価と術後の病理組織学的評価との間に隔たりがあり、依然として予防的頸部郭清の意義があると考え、またその際、この内頸静脈を保存した頸部郭清術は、根治術とほぼ同等の郭清が可能で、しかも脳血流の静脈還流の面からも

意義あるものと思われた。

## 結 語

われわれは胸鎖乳突筋は切除し、内頸静脈と胸鎖乳突筋を除く副神経は保存した郭清術を行った口腔あるいは上顎洞の扁平上皮癌患者について治療成績を報告した。

73例のうち1例に患側の頸部再発と反対側の後発転移をきたし、3例に反対側の後発転移をきたした。この頸部郭清術は RND とほぼ同等の郭清が可能で、しかも内頸静脈を保存していることから、頭蓋腔からの静脈還流路が確保され、脳浮腫などの術後の頭蓋内の合併症を避けうるなど有意義な方法であると考えられた。

## 引用文献

- 1) Byers, M. R. : Modified neck dissection. A study of 967 cases from 1970 to 1980. *Am J Surg* 150 : 414-421 1985.
- 2) 橋川直浩, 大西正信, 他 : 当科における頸部郭清術施行20症例の検討(抄). *口科誌* 39 : 1124 1990.
- 3) 野間弘康 : 頸部郭清術. *日口外誌* 35 : 1738-1744 1989.
- 4) 清水正嗣 : 頸部郭清術. 大谷隆俊, 園山昇, 他編集 : 図説口腔外科手術学. 第1版, 医歯薬出版, 東京, 1988, 517-538頁.
- 5) Bocca, E. : Supraglottic laryngectomy and functional neck dissection. *J Laryngol Otol* 80 : 831-838 1966.
- 6) Calero, C. V. and Teatini, G. : Functional neck dissection, Anatomical ground, surgical technique, clinical observations. *Ann Otol Rhinol Laryngol* 92 : 215-222 1983.
- 7) 大山和一郎, 海老原敏, 他 : 内頸静脈を保存した頸部郭清術と術後再発について(抄). *頭頸部腫瘍* 14 : 395 1987.
- 8) 室木俊美, 中川清昌, 他 : 頸部郭清後, 内頸静脈の血行再建を行った1例. *日口外誌* 37 : 817-823 1991.
- 9) Sugarbaker, E. D. and Wiley, H. M. : Intracranial-pressure studies incident to resection of the internal jugular veins. *Cancer* 4 : 242-252 1951.
- 10) Jürgen, R. and Rainer, S. : Serious cerebral complications following unilateral ligation of the internal jugular vein. Review of the literature and a case report. *J Maxillofac Surg* 5 : 118-123 1977.
- 11) Million, R. R. and Cassisi, N. J. : Management of Head and Neck Cancer. 1st Ed, JB Lippincott Co., St Louis, 1984, p 1-29.
- 12) Martis, C., Karabouta, I., et al. : Incidence of

- lymph node metastasis in elective (prophylactic) neck dissection for oral carcinoma. J Maxillofac Surg 7 : 182-191 1979.
- 13) Teichgraeber, J. F. and Claimont, A. A. :

The incidence of occult metastases for cancer of the oral tongue and floor of the mouth : treatment rationale. Head Neck Surg 7 : 15-21 1984.

---